Козлов П.В.

Истмико-цервикальная недостаточность

Методические рекомендации

Под ред. проф. Доброхотовой Ю.Э.

Москва 2018 г.

МИНИСТЕРСТВО ЗДРАВООХРАНЕНИЯ РОССИЙСКОЙ ФЕДЕРАЦИИ

ФЕДЕРАЛЬНОЕ ГОСУДАРСТВЕННОЕ БЮДЖЕТНОЕ ОБРАЗОВАТЕЛЬНОЕ УЧРЕЖДЕНИЕ ВЫСШЕГО ОБРАЗОВАНИЯ «РОССИЙСКИЙ НАЦИОНАЛЬНЫЙ ИССЛЕДОВАТЕЛЬСКИЙ МЕДИЦИНСКИЙ УНИВЕРСИТЕТ ИМЕНИ Н.И.ПИРОГОВА»

(ФГБОУ ВО РНИМУ им. Н.И. ПИРОГОВА МИНЗДРАВА РОССИИ)

Козлов П.В.

Истмико-цервикальная недостаточность

Методические рекомендации

Под ред. проф. Доброхотовой Ю.Э.

Рекомендовано Центральным координационным методическим советом ФГБОУ ВО РНИМУ им. Н.И. Пирогова Минздрава России

Москва 2018 г.

УДК 618.3-06
ББК 57.16

Истмико-цервикальная недостаточность. Методические рекомендации. //ФГБОУ ВО РНИМУ имени Н.И. Пирогова Минздрава России, Москва, Издательство 2018 г.

Методические рекомендации содержат современные данные об этиологии, методах диагностики, прогнозирования и коррекции истмико-цервикальной недостаточности.

Для врачей акушеров-гинекологов, студентов медицинского вуза и врачей, проходящих профессиональную переподготовку.

Методические рекомендации составлены в соответствии с действующими ФГОС по специальности «Акушерство и гинекология».

Автор:

Козлов Павел Васильевич – доктор медицинских наук, профессор кафедры акушерства и гинекологии лечебного факультета ФГБУ ВО РНИМУ им. Н.И.Пирогова Минздрава России.

Рецензенты:

1. **Оразмурадов Агамурад Акмамедович** – доктор медицинских наук, профессор кафедры акушерства и гинекологии с курсом перинатологии ФГАОУ ВО РУДН Минобрнауки России.
2. **Соломатина Антонина Андреевна** – доктор медицинских наук, профессор кафедры акушерства и гинекологии педиатрического факультета ФГБУ ВО РНИМУ им. Н.И.Пирогова Минздрава России.

УДК 618.3-06
ББК 57.16

© Козлов П.В. 2018 г
© ФГБОУ ВО РНИМУ имени Н.И. Пирогова Минздрава России, 2018г.

ISBN

Список сокращений

ДШМ – длина шейки матки

ТВУЗИ – трансвагинальное ультразвуковое исследование

ИЦН –истмико-цервикальная недостаточность

МКБ – международная классификация болезней

ПР – преждевременные роды

ПРПО – преждевременный разрыв плодных оболочек

ЦН – цервикальная недостаточность

Рубрикация МКБ-10

034.3. Истмико-цервикальная недостаточность, требующая предоставления медицинской помощи матери.

Определение

Истмико-цервикальная недостаточность – это дисфункция шейки матки, проявляющаяся ее укорочением и дилятацией во втором триместре беременности при отсутствии клинически значимой сократительной активности матки и приводящая к преждевременному прерыванию беременности (6).

Диагноз ИЦН обычно подразумевает одноплодную беременность, так как патогенез прерывания беременности во втором триместре при многоплодии обычно не связан с недостаточной функцией истмической части шейки матки.

Эпидемиология

Популяционная частота цервикальной недостаточности не превышает 1%. Однако в структуре предполагаемых причин невынашивания ИЦН занимает около 8% (14).

Основные этиологические факторы ИЦН

1. Наследственные/врожденные.

1.1. Наследственная (генетическая) системная коллагенопатия (синдром *Ehlers-Danlos*) (29) – дефект синтеза коллагена, составляющего в структуре шейки матки от 65 до 85% (56). В зависимости от клинического типа синдром *Ehlers-Danlos* может проявляться гипермобильностью суставов, выраженной растяжимостью кожи, склонностью к кровоизлияниям, деформациями позвоночника и грудной клетки, миопией, пролапсом митрального клапана, птозом внутренних органов и др.

1.2. Врожденные аномалии развития матки (перегородки, двурогая или седловидная матка) (18).

2. Приобретенные.

2.1. Цервикальная травма после аборта (кюретаж), родов (индуцированные роды, разрывы шейки матки), хирургических операций на шейке матки

(ампутация, эксцизия), гистероскопии (45).

2.2. Эндокринопатии.

2.3. Интраамниальная инфекция.

Не менее 80% выкидышей при ИЦН ассоциированы с интраамниальной инфекцией, поскольку барьерная функция цервикальной слизи утрачивается (30).

Диагностика

Диагноз ИЦН часто ретроспективный и основан на исключении других причин преждевременных родов или потерь беременности во втором триместре. Постановка диагноза ИЦН основывается на анамнестических факторах высокого риска, клинической картине, данных инструментального и лабораторного обследования.

Анамнестические факторы риска ИЦН

1. Два и более самопроизвольных выкидышей или спонтанных преждевременных родов в 14–28 недель беременности, исключая: многоплодную беременность, преждевременную отслойку/предлежание плаценты.

2. Три и более преждевременных родов до 34 недель беременности.

3. Прерывание беременности во втором триместре при отсутствии клинически значимой сократительной активности матки.

Клиническая картина

Клиническая картина ЦН стертая или отсутствует. Возможны увеличение объема слизистых выделений, тянущие боли в пояснице, чувство тяжести над лоном и в области промежности (ранний симптомокомплекс). В дальнейшем диагностируется пролабирование плодного пузыря, безболезненные вагинальные кровянистые мажущие выделения, ПРПО (поздний симптомокомплекс).

Осмотр шейки матки в зеркалах является обязательным как для диагностики ИЦН, так и проведения культурального исследования цервико-вагинального содержимого. При проведении исследования определяется форма и длина влагалищной части шейки матки, степень раскрытия наружного зева, сглаживание шеечно-влагалищной складки, количество и качество выделений из цервикального канала.

Рутинное проведение влагалищного исследования при диагностике ИЦН не показано. Однако, при отсутствии анамнестических критериев ИЦН, укорочении шейки матки при трансвагинальной ультразвуковой цервикометрии менее 25 мм и отсутствии данных о проведении хирургического лечения с целью определения выбора метода лечения ИЦН влагалищное исследование показано (21, 53).

При влагалищном исследовании диагностируется длина и степень размягчения влагалищной части шейки матки, степень раскрытия цервикального канала.

Учитывая стертую клиническую картину ЦН, основными критериями постановки диагноза являются данные анамнеза и трансвагинальной эхографии.

Инструментальная диагностика (трансвагинальная эхография)

Основные параметры трансвагинальной ультразвуковой цервикометрии включают определение длины сомкнутой части шейки матки и диаметра внутреннего зева. Форма внутреннего зева (Y-, V- или U-образная) не имеет принципиального практического значения, так как при наличии показаний, хирургическая коррекция ИЦН проводится при любой форме внутреннего зева.

Методология проведения трансвагинальной ультразвуковой цервикометрии

Перед проведением исследования мочевой пузырь должен быть опорожнен. Исследование следует проводить в положении лёжа. Не доказана прогностическая ценность ТВЭ в положении стоя, при покашливании или давлении на дно матки (50). Датчик помещают в передний свод влагалища с минимальным давлением на шейку матки (для объективизации данных о её длине). Длину сомкнутой части цервикального канала следует измерять по линии, соединяющей внутренний и наружный зев. Изображение шейки матки должно занимать не менее 75% площади экрана ультразвукового прибора. Необходимо выполнить три измерения за 5-минутный период, в качестве окончательного результата выбирают наименьшее значение.

УЗИ критерии цервикальной недостаточности

1. Длина шейки матки менее 25 мм, при сроке беременности в 14(16) 0/7 – 23 6/7 недель (уровень доказательности 2В) (6, 23).

2. Диаметр цервикального канала на всем протяжении 10 мм и более до 22 недель беременности.

3. Отношение длины к диаметру шейки матки на уровне внутреннего зева менее 1,16.

4. Пролабирование плодного пузыря с деформацией внутреннего зева.

Данные о длине шейки матки при ТВЭ позволяют на 36% уменьшить частоту ПР, однако, изолированное укорочение шейки матки не является достаточным критерием и основанием для постановки диагноза цервикальной недостаточности (10). По данным Celik et al.(2008), относительный риск ПР до 34 недели при одноплодной беременности составляет 1,3% при ДШМ от 26 до 30 мм, 4% при ДШМ от 16 до 25 мм, 16% при ДШМ от 11 до 15 мм, 22% при ДШМ от 6 до 10 мм и 70% при ДШМ 5 мм и менее. При ДШМ более 30 мм риск ПР менее 1% (17). Однако при многоплодной беременности динамическая трансвагинальная ультразвуковая цервикометрия имеет крайне низкую прогностическую ценность (22, 46).

Лабораторная диагностика

На сегодняшний день специфического диагностического теста ЦН не существует. С целью прогнозирования риска прерывания беременности возможно использование биохимических тестов с определением концентраций фетального фибронектина, протеина-1 связывающего инсулиноподобный фактор роста, а-2 - микроглобулин.

Диагностика вне беременности

Диагноз «цервикальная недостаточность» не может быть поставлен или – исключен у не беременных женщин. Проведение ультразвуковой эхографии, магнитно-резонансной томографии, гистеросальпингографии могут выявить аномалии развития матки, как фактор риска ЦН.

Лечение/коррекция цервикальной недостаточности

Рутинное сочетание прогестерона, серкляжа и акушерского пессария не снижает количество преждевременных родов в группах пациенток низкого риска (уровень доказательности – В) (7, 36, 40, 44).

Консервативная/медикаментозная терапия

При одноплодной беременности в группах среднего и высокого риска с целью снижения частоты преждевременных родов эффективно назначение гестагенов, введение акушерского пессария, коррекция биоценоза влагалища, отказ от курения (7, 14). Эффективность постельного режима и антибактериальной терапии не доказана (5, 13).

Гестагены

Результаты мета-анализов, посвящённых эффектам различных гестагенов при привычном невынашивании беременности неясной этиологии, подтвердил, что применение дидрогестерона или микронизированного прогестерона снижает частоту самопроизвольных выкидышей и преждевременных родов (уровень доказательности – I-A) (16, 36,47).

Акушерский пессарий

Профилактический эффект акушерского пессария связан с (1) изменением маточно-шеечного угла, что способствует смыканию внутреннего зева, (2) уменьшением нагрузки на шейку матки вследствие изменения оси цервикального канала с передачей внутриматочного давления на переднюю стенку матки, (3) сохранением слизистой пробки, выполняющей функцию иммунного барьера и уменьшением риска интраамниального инфицирования и (4) улучшением психоэмоционального состояния пациентки.

Эффективность акушерского пессария Арабин в профилактике преждевременных родов подтверждена в группах беременных высокого риска, в том числе при многоплодной беременности (31). Применение пессария во втором

триместре снижает частоту ПР на 60-80% (24, 25, 54). По данным многоцентрового рандомизированного исследования Abdel-Aleem H., et al. (2013) (степень доказательности – В), при введении пессария Арабин у беременных с шейкой матки длиной ≤ 25 мм, в сроке 20/0-24/6 частота преждевременных родов < 34 недель составила 6% случаев, по сравнению с 27% у пациенток с выжидательной тактикой (7).

Показания для введения акушерского пессария

1. ИЦН функционального или органического генеза.
2. Профилактика несостоятельности шва после хирургической коррекции ИЦН.
3. Многоплодная беременность.
4. Профилактика невынашивания беременности в группе высокого риска:
   - в анамнезе: выкидыш, преждевременные роды, привычное невынашивание,
   - рубцовая деформация шейки матки,
   - генитальный инфантилизм,
   - прогрессирующее размягчение и/или укорочение шейки матки до 25 мм и менее.

Противопоказания

1. Преждевременная отслойка плаценты.
2. Пролабирование плодного пузыря.
3. Кровотечение.
4. Регулярная родовая деятельность (болезненный гипертонус матки).
5. Ампутация шейки матки (отсутствие влагалищной части шейки матки).

Условия наложения и дальнейшая тактика ведения

Место наложения: амбулаторное подразделение или стационар.

Срок беременности: II триместр, III триместр (индивидуально, но не более 34 недель).

Перед наложением акушерского пессария показано микроскопическое/микробиологическое исследование цервико – вагинального мазка. Динамический контроль состояния микробиоты влагалища целесообразно проводить путем определения кислотности влагалищного отделяемого (PH-метрия).

Периодическое извлечение и промывание пессария, а также рутинное проведение санации влагалища не рекомендуется. Проведение санации возможно при клинически значимой вагинальной инфекции, при появлении патологических выделений, запаха из половых путей, зуда, жжения, дискомфорта во влагалище.

Показания для удаления акушерского пессария идентичны таковым при цервикальном серкляже.

Хирургическая коррекция – цервикальный серкляж.

Цервикальный серкляж впервые выполнен в 1902 году для предотвращения повторных абортов у женщины с прерыванием беременности во втором триместре в анамнезе.

Цель серкляжа – сохранение цервикальной слизистой пробки иммунного барьера для восходящей инфекции.

Классификация цервикального серкляжа

По показаниям: профилактический (анамнестический), терапевтический (ультразвуковой), экстренный (критический).

По методу: трансвагинальный, трансабдоминальный.

Профилактический серкляж

Показания

1. Два эпизода и более поздних самопроизвольных выкидышей или преждевременных родов во 2 триместре беременности, исключая многоплодную беременность, преждевременную отслойку нормально расположенной плаценты (уровень доказательности — I-A) (8).

В отношении количества поздних самопроизвольных выкидышей или сверхранних преждевременных родов в анамнезе, служащих показанием к вмешательству, позиции протоколов разных стран расходятся. Так, например, Канадское общество акушеров-гинекологов (SOGC) и Королевское общество акушеров - гинекологов (Великобритания, RCOG) придерживаются мнения о трех эпизодах, в то же время Американская коллегия акушеров-гинекологов (ACOG) считает, что один эпизод потери во II триместре является достаточным основанием для наложения профилактического цервикального шва (6, 14, 44).

2. Три и более преждевременных родов до 34 недель беременности.

3. Прерывание беременности во 2 триместре при отсутствии клинически значимой родовой деятельности.

Терапевтический серкляж

Показания

1. При укорочении сомкнутой части цервикального канала по данным ТВ УЗИ менее 25 мм в сроке до 24 недель.

2. При травматическом повреждении шейки матки (уровень доказательности — I-A) (44).

Экстренный серкляж – регламентированная процедура с доказанной эффективностью в сроках 14–25 недели беременности при пролабировании плодного пузыря и отсутствии клинических симптомов преждевременных родов, признаков инфекции (хориоамнионита), ПРПО или кровотечения.

В группах пациенток с пролапсом плодного пузыря в 15-26 недель без признаков инфекции и болезненных сокращений матки экстренный серкляж достоверно пролонгирует беременность и увеличивает частоту благоприятного исхода по сравнению с выжидательной тактикой (постельным режимом) (9, 19, 28, 35).

Решение о наложении экстренного серкляжа должно быть принято врачебной комиссией с учётом предпочтений пациентки и членов семьи.

Цервикальный серкляж при многоплодной беременности

При многоплодной беременности не доказано, что серкляж эффективно способствует предотвращению преждевременных родов и снижению перинатальной смертности и неонатальной заболеваемости (43). У женщин с монохориальной беременностью и без невынашивания в анамнезе серкляж не снижает риска преждевременных родов при ИЦН (12). В отдельных случаях, по решению профессионального консилиума цервикальный серкляж может быть наложен при многоплодной беременности.

Аналгезия при проведении процедуры серкляжа

Для наложения серкляжа возможно безопасное использование как регионарной, так и общей анестезии. Метод выбора анальгезии при проведении экстренного серкляжа на фоне пролабирования плодного пузыря — регионарные методы обезболивания (42).

Техника наложения серкляжа и используемые материалы

Методы трансвагинального серкляжа

Транвагинальный шов по Мак Дональд (McDonald, Австралия) – циркулярный шов в зоне шеечно - влагалищного перехода без мобилизации (смещения) мочевого пузыря (минимальный риск (34).

Метод Широдкара (Shirodkar, Индия) — высокий субэпителиальный циркулярный шов накладывается выше перехода шейки матки и влагалища с отслоением мочевого пузыря над уровнем кардинальных связок; это позволяет разместить шовный материал выше, чем по Макдональду (ближе к внутреннему зеву шейки матки). Шов затягивают спереди и сзади, затем закрывают разрезы слизистой оболочки. Shirodkar использовал для наложения шва три нити хромированного *кетгута*, а позднее *fascia lata* (48, 49).

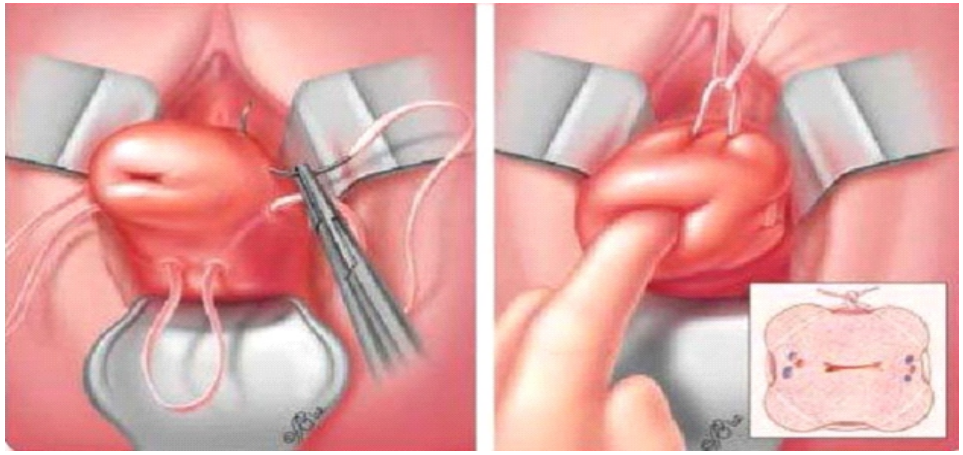

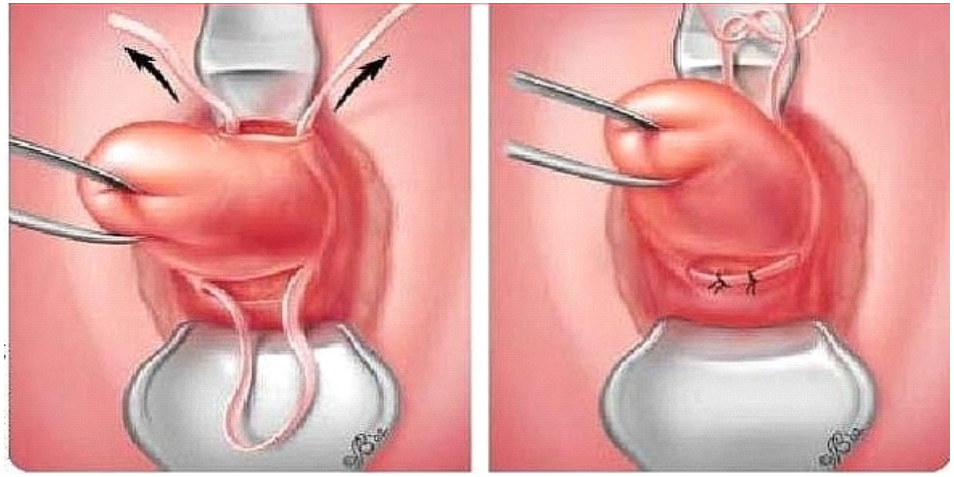

Нет данных, указывающих на преимущество одной техники перед другой. Более безопасным методом серкляжа является циркулярный шов по McDonald. Окончательный выбор между методами должен быть оставлен на усмотрение хирурга (37).

При проведении процедуры возможно использование катетера Фолея. Его располагают в шейке матки, а затем раздувают, чтобы механически уменьшить пролабирование пузыря. Затем накладывают шов. При затягивании нити одновременно уменьшают объём и удаляют катетер Фолея (55).

Непосредственно перед проведением процедуры возможна амниоредукция околоплодных вод методом трансабдоминального амниоцентеза под контролем УЗИ. Количество околоплодных вод, подлежащих эвакуации, составляет в среднем от 50 до 150 мл в зависимости от срока гестации и степени напряжения нижнего полюса плодного пузыря (39). Однако эта методика не получила широкого распространения из-за риска преждевременного разрыва плодных оболочек.

Абдоминальный серкляж

Трансабдоминальное наложение постоянного шва в истмической части шейки матки лапароскопическим или лапаротомным доступом с последующим родоразрешением путем кесарева сечения (уровень доказательности — III) (44). Трансабдоминальный серкляж является эффективным методом коррекции ИЦН в случаях технических трудностей при трансвагинальном наложении швов на шейку матки, у пациенток после трахелэктомии (41). Данная процедура может быть связана с повышением материнской заболеваемости.

Шовный материал

В качестве шовного материала наибольшее распростренение получили мерсиленовая лента (предпочтительно), синтетическая монофиламентная нить или шелковая нить. Выбор шовного материала должен быть оставлен на усмотрение хирурга.

Условия наложения цервикального серкляжа

1. Срок беременности не более 25 недель (3, 6).

2. Отрицательный генетический скрининг 1 триместра. Подтверждение жизнеспособности плода, исключение пороков развития и рисков хромосомных аномалий. В тех случаях, когда установлен повышенный риск анеуплоидии или пороков развития плода, наложение серкляжа может быть отложено до тех пор, пока не будут получены результаты кариотипирования или до проведения экспертного УЗИ.

3. Отсутствие признаков инфекции (микроскопия мазка, микробиологический посев мазка).

4. Интактный плодный пузырь.

5. Консультирование пациентки о рисках наложения шва и возможности выжидательной тактики с оформлением письменного информированного согласия на проведение хирургического инвазивного вмешательства.

Противопоказания

1. Признаки инфекции, хориоамнионит.

2. Разрыв плодных оболочек.

3. Вагинальное кровотечение.

4. Гипертонус матки. Маточные сокращения.

5. Врождённые пороки развития плода, несовместимые с жизнью или гестационный срок менее 12 (14) недель.

6. Внутриутробная гибель плода.

7. Обострение HSV или других патологических микроорганизмов.

Осложнения серкляжа

Риск и характер **осложнений** зависят от срока беременности и акушерской ситуации (длины шейки матки, степени пролабирования плодного пузыря).

1. Инфекция, в т.ч. хориоамнионит, сепсис.

2. Преждевременный разрыв плодного пузыря.

N/B. Отсутствует доказательная база, подтверждающая риск хориоамнионита, сепсиса и преждевременного разрыва плодного пузыря у пациенток с серкляжем (27).

3. Дисбиоз влагалища, кольпит.

4. Кровотечение.

5. Прорезывание швов, разрыв шейки матки при развитии родовой деятельности.

Предикторы неблагоприятного исхода

1. Пролапс плодного пузыря.

2. Интраамниальная или системная инфекция.

3. Клинические симптомы прерывания беременности.

4. Серкляж после 22 недель беременности.

Большинство предикторов неблагоприятного исхода при ИЦН имеют связь с интраамниальным инфицированием и реализацией воспалительного процесса (35). Определение уровня Интерлейкина – 6 в амниотической жидкости может иметь клинически важное значение для проведения экстренного серкляжа при пролабировании плодного пузыря (20).

Послеоперационное ведение.

1. Ранняя активизация и выписка из стационара. При отсутствии осложнений беременная может быть выписана через сутки после наложения терапевтического шва (36).

2. Осмотр шейки матки при помощи зеркал каждые две недели.

3. Профилактика дисбиоза влагалища.

4. Исключение половой жизни.

N/B. Нет доказательств того, что профилактическое использование токолитиков улучшает исход операции (6,13).

N/B. Антибиотикопрофилактика при наложении серкляжа не показана (уровень доказательности – D) (5).

Плановое удаление трансвагинального серкляжа проводят в 37 недель (возможно выполнение манипуляции амбулаторно). Перед плановым абдоминальным родоразрешением серкляж снимают в день операции.

Экстренное удаление серкляжа выполняется при развитии хориоамнионита, сепсиса, вагинальном кровотечении, развитии родовой деятельности, ПРПО.

Протокол обследования беременных с ИЦН/подозрением на ИЦН

1. Общий анализ мочи.

2. Клинический анализ крови.

3. Микробиологический (культуральный) посев мочи.

4. Микробиологический (культуральный) посев цервико-вагинального содержимого.

5. Определение кислотности влагалищного отделяемого (Ph-метрия).

Диагностика и лечение бактериального вагиноза (уровень доказательности I-A). Санация мочеполовых путей по показаниям (15, 30, 33, 38).

Алгоритм ведения беременных с ИЦН/подозрением на ИЦН

1. Беременные с цервикальными факторами риска без потерь беременности во 2 триместре или не более 2 преждевременных родов до 34 недель в анамнезе:

1.1. ДШМ < 25 мм гестагены, консультативное решение вопроса о прове-дении серкляжа (осмотр шейки матки в зеркалах/влагалищное исследование, оценка ММР-1) или введении акушерского пессария.

1.2. ДШМ 25-30мм ТВУЗИ два раза в неделю до 24 недель (уровень доказательности — B) (11, 14). При укорочении ДШМ в динамике или диаметре внутреннего зева более 10 мм: гестагены, цервикальный серкляж или акушерский пессарий.

1.3. При ДШМ > 30 мм дальнейшая цервикометрия не показана.

2. Беременные с одной и более потерями беременности во втором триместре (по типу ИЦН) или трех и более преждевременными родами до 34 недель в анамнезе: профилактический серкляж, гестагены.

3. Беременные с пролабированием плодного пузыря госпитализация и консультативное решение вопроса о наложении экстренного серкляжа.

Уровни и степени доказательности (CEBM, University of Oxford)

Уровень	Тип доказательности
I	Доказательства получены в результате метаанализов или большого числа хорошо спланированных РКИ с низким уровнем ошибок
II	Доказательства основаны на результатах не менее одного хорошо спланированного РКИ или нескольких РКИ с высоким уровнем ошибок
III	Доказательства основаны на результатах хорошо спланированных нерандомизированных исследований
IV	Доказательства получены в результате нерандомизированных исследований с низким уровнем доказательности
V	Доказательства основаны на клинических случаях, примерах и мнениях экспертов

Уровни рекомендаций (CEBM, University of Oxford)

Уровень	Степень доказательности
A	● По меньшей мере один мета-анализ, систематический обзор или рандомизированное клиническое исследование, оценённое как 1++ и напрямую применимый к целевой группе населения ● Систематический обзор рандомизированных клинических исследований(или совокупность доказательств) в основном из исследований, оценённых как 1+, напрямую применимых к целевой популяции и демонстрирующих общую согласованность результатов
B	● Совокупность доказательств, включающая исследования, оценённые как 2++, напрямую применимая к целевой популяции и демонстрирующая общую согласованность результатов ● Экстраполированные доказательства из исследований, оценённых как 1++ или 1+
C	● Совокупность доказательств, включающая исследования, оценённые как 2+, напрямую применимые к целевой популяции и демонстрирующие общую согласованность результатов ● Экстраполированные доказательства из исследований, оценённые как 2++
D	● Уровень доказательства 3 или 4 ● Экстраполированные доказательства из исследований, оценённые как 2+
V	Good Practice Points. Рекомендации основаны на положительном клиническом опыте

Список литературы.

1. Доброхотова Ю.Э., Джобава Э.М., Судакова Г.Ю., и др. Истмико-цервикальная недостаточность. Тактика и стратегия – комплексный подход.-Репродуктивная медицина. - 2013. - №3-4, Т.16. - С. 64-67.
2. Курцер М.А., Азиев О.В., Панин А.В., и др. Лапароскопический серкляж при истмико-цервикальной недостаточности, вызванной ранее перенесенными операциями на шейке матки. - Акушерство и гинекология. - 2017. - №5.- С.58-62.
3. Приказ Минздрава России от 01.11.2012 N572н (ред. от 17.01.2014) «Об утверждении Порядка оказания медицинской помощи по профилю «акушерство и гинекология» (за исключением использования вспомогательных репродуктивных технологий)».
4. Тетруашвили Н.К., Агаджанова А.А., Милушева А.К. Коррекция истмико-цервикальной недостаточности при пролабировании плодного пузыря. - Акушерство и гинекология. - 2015. - №9. - С.106-109.
5. ACOG Practice Bulletin N.120: Use of prophylactic antibiotics in labor and delivery. Obstet Gynecol. 2011. 117(6): 1472-1483. doi: 10.1097/AOG.0b013e3182238c31.
6. ACOG Practice Bulletin N.142: Cerclage for the management of cervical insufficiency. Obstet Gynecol. 2014 123 (2 Pt1): 372-379. doi: 10.1097/01.AOG.0000443276.68274.
7. Abdel-Aleem H., Shaaban O.M., Abdel-Aleem M.A. Cervical pessary for preventing preterm birth. Cochrane Database Syst Rev. 2013 31; (5): CD007873. doi: 10.1002/14651858.
8. Alfirevic Z., Stampalija T., Medley N. Cervical stitch (cerclage) for preventing preterm births in singleton pregnancy. CochraneDatabase Syst Rev. 2017; 6; 6: CD008991. doi: 10.1002/ 14651858. Cd008991. pub3.
9. Aoki S., Ohnuma E., Kurasawa K., et al. Emergency cerclage versus expectant management for prolapsed fetal membranes: a retrospective, comparative study. J Obstet Gynaecol Res. 2014; 40(2): 381–386.
10. Berghella V., Palacio M., Ness A., et al. Cervical length screening for prevention of preterm birth in singleton pregnancy with threatened preterm labor: systematic review and meta-analysis of randomized controlled trials using individual patient-level data. Systematic Review. Ultrasound Obstet Gynecol. 2017; 49(3): 301-302. doi: 10.1002/uog.17413.
11. Berghella V., Odibo A.O., To M.S., et al. Cerclage for short cervix on ultrasonography: meta-analysis of trials using individual patient-level data. Obstet Gynecol 2005;106:181–189.
12. Berghella V, Ciardulli A, Rust OA, et al. Cerclage for Short Cervix on Ultrasound in Singleton Gestations without Prior Spontaneous Preterm Birth: a Systematic Review and Meta-analysis of Trials using individual patient-level data. / Ultrasound Obstet Gynecol. 2017. doi: 10.1002/uog.17457.
13. Berghella V. Obstetric: evidence based guidelines. Ed.:V.Berghella, 2007.
14. Brown J.A., Pearson A.W., Veillon E.W., et al. History- or ultrasound-based cerclage placement and adverse perinatal outcomes. J Reprod Med. 2011; 56: 385–392.
15. Bujold E., Morency A.M., Rallu F., et al. Bacteriology of amniotic fluid in women with suspected cervical insufficiency. J Obstet Gynaecol Can. 2008; 30: 882–887.
16. Carp H. A systematic review of dydrogesterone for the treatment of recurrent miscarriage. Gynecol Endocrinol. 2015; 31(6): 422–430.
17. Celik E1, To M, Gajewska K, Smith GC, Nicolaides KH. Cervical length and obstetric history predict spontaneous preterm birth: development and validation of a model to provide individualized risk assessment. Ultrasound Obstet Gynecol. 2008;31(5): 549-554. doi: 10.1002/uog.5333.
18. Chan YY, Jayaprakasan K, Tan A, et al. Reproductive outcomes in women with congenital uterine anomalies: a systematic review. Ultrasound Obstet Gynecol. 2011; 38: 371.
19. Ciavattini A, DelliCarpini G, et al. Effectiveness of emergency cerclage in cervical insufficiency. J Matern Fetal Neonatal Med. 2015; 12: 1-5.
20. DiagoAlmela VJ, Martinez-Varea A, Perales-Puchalt A, et al. Good prognosis of cerclage in cases of cervical insufficiency when intra-amniotic inflammation/infection is ruled out. J Matern Fetal Neonatal Med. 2015; 28(13): 1563-1568.
21. Ehsanipoor R.M., Seligman N.S., Saccone G., et al. Physical Examination-Indicated Cerclage: A Systematic Review and Meta-analysis. Obstet Gynecol. 2015; 126(1): 125-135. doi: 10.1097/AOG. 0000000000000850.
22. Fichera A., Pagani G., Stagnati V., et al. Cervical length measurement at mid gestation to predict spontaneous preterm birth in asymptomatic triplet pregnancies. Ultrasound Obstet Gynecol. 2017; № 13. doi: 10.1002/uog.17464.

23. Fox N.S.,Chervenak F.A. Cervical cerclage: a review of the evidence. Obstet Gynecol Surv. 2008; 63(1): 58-65.

24. Goya M, Pratcorona L, Merced C, et al. Cervicalpessary in pregnant women with a shortcervix (PECEP): an open-label randomised controlled trial. Lancet 2012; 379:1800.

25. Goya M, de la Calle M, Pratcorona L, et al. Cervical pessary to prevent preterm birth in women with twin gestation and sonographic short cervix: a multicenter randomized controlled trial (PECEP-Twins). Am J Obstet Gynecol 2016; 214:145.

26. Johnstone FD, Beard RJ, Boyd IE, McCarthy TG. Cervical diameter after suction termination of pregnancy. Br Med J. 1976; 1:68.

27. Jorgensen A.L., Alfirevic Z., Tudur Smith C., Williamson P.R. Cerclage IPD Meta-analysis Group. Cervical stitch (cerclage) for preventing pregnancy loss: individual patient data meta-analysis. BJOG. 2007; 114: 1460–2676.

28. Kurup M., Goldkrand J.W. Cervical incompetence: Elective, emergent, or urgent cerclage. Am J Obstet Gynecol. 1999; 181: 240-246.

29. Leduc L, Wasserstrum N. Successful treatment with the Smith-Hodge pessary of cervical incompetence due to defective connective tissue in Ehlers-Danlos syndrome. Am J Perinatol. 1992; 9: 25.

30. Lee S.E., Romero R., Park C.W., Jun J.K., Yoon B.H. The frequency and significance of intraamniotic inflammation in patients with cervical insufficiency. Am J Obstet Gynecol. 2008; 198: 633–633.

31. Liem S., Schuit E., Hegeman M., et al. Cervical pessaries for prevention of preterm birth in women with a multiple pregnancy (ProTWIN): a multicentre, open-label randomised controlled trial. Lancet. 2013; 382: 1341–1349. http://dx.doi.org/10.1016/S0140-6736 (13) 61408-7.

32. Lotgering F.K., Gaugler-Senden I.P.M., Lotgering S.F., Wallenburg H.C.S. Outcome after transabdominal cervico isthmic cerclage. Obstet Gynecol. 2006; 107(4): 779-784.

33. Matijevic R., Grgic O., Knezevic M. Vaginal pH versus cervical length in the mid-trimester as screening predictors of preterm labor in a low-risk population. Int J Gynaecol Obstet. 2010; 111: 41–44.

34. McDonald Suture of the cervix for inevitable miscarriage. J Obstet Gynaecol Br Emp. 1957; 64: 346-350.

35. Namouz S1, Porat S, Okun N, et al. Emergency cerclage: literature review. Obstet Gynecol Surv. 2013; 68 (5): 379-388. doi: 10.1097/OGX.0b013e31828737c7.

36. NICE.Guideline 25.Preterm labour and birth. Methods, evidence and recommendations. 2015.

37. Odibo A.O., Berghella V., To M.S., et al. Shirodkar versus McDonald cerclage for the prevention of preterm birth in women with short cervical length. Am J Perinatol 2007;24:55-60.

38. Oh K.J., Lee S.E., Jung H., et al. Detection of ureaplasmas by the polymerase chain reaction in the amniotic fluid of patients with cervical insufficiency. J Perinat Med. 2010; 38: 261–268.

39. Oleszczuk J., Leszczy ska-Gorzelak B., Szymula D., Pietras G. Amniocentesis and mother's bladder overfilling in operative treatment of advancedcervical incompetence. Ginekol Pol. 2001; 72(12): 1116–1120.

40. Owen J., Hankins G., Iams J.D., Berghella V., et al. Multicenter randomized trial of cerclage for preterm birth prevention in high-risk women with shortened midtrimester cervical length. Am J Obstet Gynecol. 2009; 201:375.

41. Patella A1, Pergolini I, Custo G, Rech F. Cervical cerclage and evidence-based medicine: if, how and when. Minerva Ginecol. 2007; 59(2): 191-198.

42. Paech M. Regional analgesia and anaesthesia. in: R. Russell (Ed.) Anaesthesia for obstetrics and gynaecology. BMJ Publishing Group, London; 2008: 109–177.

43. Rafael T, Berghella V, Alfirevic Z. Cervical stitch (cerclage) for preventing preterm birth in multiple pregnancy. Cochrane. 2014.

44. RCOG Green-top Guideline No. 60. Cervical cerclage. 2011.

45. Romero, R, Lockwood, CJ. Pathogenesis of spontaneous preterm labor.Creasy &Resnik's Maternal Fetal Medicine, Creasy, RK, Resnik, R, Iams, JD, Lockwood, CJ, Moore, TR (Eds), Saunders, 2009.

46. Rosen H., Hiersch L., Freeman H., et al.The role of serial measurements of cervical length in asymptomatic women with triplet pregnancy. J Matern Fetal Neonatal Med. 2018; 31(6): 713-719. doi: 10.1080/14767058.2017.1297402.

47. SacconeG., Schoen C., Franasiak J.M., et al. Supplementation with progestogens in the first trimester of pregnancy to prevent miscarriage in women with unexplained recurrent miscarriage: a systematic review and meta-analysis of randomized, controlled trials. Fertil Steril. 2017;107(2):430–438.

48. Shirodgar V.N. Incising the vaginal mucosa, Reflecting bladder /rectum suture passes below mucosa on both sides, Suture secured (bands). Antiseptic 1955; 52: 290-296.

49. Shirodkar V.N. A new method of operative treatment for habitual abortion in the second trimester of pregnancy.Antiseptic.1955; 52: 299–300.

50. Sim S., Da Silva Costa F., Araujo J.E., Sheehan PM. Factors associated with spontaneous preterm birth risk assessed by transvaginal ultrasound following cervical cerclage. Aust N Z J Obstet Gynaecol. 2015; 55(4): 344-349. doi: 10.1111/ajo.12361.

51. SOGC Clinical Practice Guidelines. Cervical insufficiency and cervical cerclage. Brown R., Gagnon R., Marie-France Delisle. J Obstet Gynaecol Can 2013; 35(12): 1115–1127.

52. Stupin J.H., David M., Siedentopf J.P., Dudenhausen J.W. Emergency cerclage versus bed rest for amniotic sac prolapse before 27 gestational weeks. A retrospective, comparative study of 161 women. Eur J Obstet Gynecol Reprod Biol. 2008; 139: 32–37.

53. Suhag A., Berghella V. Cervical cerclage. Clin Obstet Gynecol. 2014;57(3):557-567. doi: 0.1097/GRF.0000000000000044.

54. Tajik P., Monfrance M., van 't Hooft J., et al. Long-term effects of cervical pessary for PB prevention in twin pregnancy with short CL:3 years follow-up. SMFM, AJOG 2016 suppl.1.

55. Tsatsaris V., Senat M.V., Gervaise A., Fernandez H. Balloon replacement of fetal membranes to facilitate emergency cervical cerclage. Obstet Gynecol. 2001; 98: 243–246.

56. Williams Obstetric, 24 th edition.F. Gary Cunningham, Kenneth J. Leveno, Steven Bloom and Catherine Y. Spong, 2014; 360-363, 410-411.

Козлов Павел Васильевич
Истмико-цервикальная недостаточность.
Методические рекомендации.
Под редакцией проф. Доброхотовой Ю.Э.

Издательство
Сведения о типографии, формате и дате издания,
Зак. Тираж экз. 24 стр.